17

Sonderabdruck

aus dem

Archiv für klinische Chirurgie.

Sonder-Abdruck
aus dem Archiv für klin. Chirurgie. 61. Bd. Heft 4.

Ersatz des Zeigefingers durch die zweite Zehe.[1]

Von

Professor Dr. Freiherr von Eiselsberg

zu Königsberg in Pr.

(Mit 7 Abbildungen.)

Die Mittheilung von Fällen, in welchen es geglückt ist, abgetrennte Gliedmaassen (Nasen, Fingerkuppen) kürzere oder längere Zeit nach ihrer vollständigen Abtrennung wieder anzuheilen, sind zahlreich [siehe u. a. Rosenberger[2])]. Allerdings beschränken sich dieselben meist auf ganz kleine Stückchen (am Finger, niemals auf mehr als einen Theil der Endphalanx). Immerhin sind die Erfolge dabei selten im Vergleich zu den gewiss sehr zahlreichen Fällen, in welchen derartige Versuche vergeblich geblieben sind. Erst in neuester Zeit ist es der antiseptischen und noch viel mehr aber der aseptischen Wundbehandlungsmethode geglückt, zielbewusst Transplantationen verschiedener Gewebe auszuführen. Auf die Transplantationen der verschiedensten Arten von Gewebe, sowie auf die vielfachen Methoden der Transplantationen und die Namen der Operateure, welche sich daran knüpfen, will ich hier nicht eingehen, sondern beschränke mich darauf, den Chirurgen zu nennen, welcher sich wohl um die hier in Rede stehende Art von Verpflanzung bei weitem die meisten Verdienste, sowohl durch Ersinnen von originellen Methoden, sowie vortreffliche Ausführung

[1]) Auszugsweise vorgetragen am 1. Sitzungstage des XXIX. Congresses der Deutschen Gesellschaft für Chirurgie zu Berlin, 18. April 1900.

[2]) Ueber Anheilung gänzlich abgetrennter Körpertheile. Berliner klin. Wochenschr. 1873. 31.

derselben erworben hat — ich meine Nicoladoni in Graz: — Hatte derselbe durch seine, im Jahre 1882 veröffentlichte Sehnen-Verpflanzung[1]) bei essentieller Paralyse ganz neue Gesichtspunkte in die Behandlung der partiellen Lähmung der unteren Extremitäten gebracht, die im Laufe der letzten Dezennien eine Reihe von glänzenden Erfolgen aufzuweisen haben, so hat er ferner gezeigt, dass selbst bei scalpirten Fingern noch conservativ vorgegangen werden kann.

Zu diesem Zweck schnitt er aus der Brusthaut einen gestielten Hautlappen und rollte denselben zu einer Walze, mit nach innen gekehrter Wundfläche; in dieselbe hinein wurde dann der wunde Finger gesteckt. In dieser Weise hat Nicoladoni im Jahre 1891 und 1896 je einen Erfolg erzielt und berichtet in seiner Arbeit: „Daumenplastik" (Wiener klin. Wochenschr. 1897. 28.) darüber.

Schon damals hat Nicoladoni den Plan ausgesprochen, dass sogar ein verloren gegangener Daumen durch den minderwerthigen kleinen Finger der anderen Hand ersetzt werden könnte. Ja er ging noch weiter, und schlug vor, den verloren gegangenen Daumen durch die zweite Zehe zu ersetzten. Diesen, von Nicoladoni selbst als Zukunfts-Chirurgie bezeichneten Vorschlag hat derselbe später mit Erfolg ausgeführt. Der Fall ist genauer von Nicoladoni's Assistenten Payr im Verein der Aerzte Steiermarks, am 24. October 1898 mitgetheilt worden. Payr[2]) schildert die Operation folgendermaassen:

„Ein Knabe hatte sich mit einer Futter-Schneidemaschine den 2.—4. Finger der rechten Hand schwer verletzt, den Daumen im proximalen Drittel der Grundphalanx vollständig abgetrennt.

Es wurde zunächst am Daumen eine Manchette dadurch gebildet, dass die Weichtheile knapp am Knochen abpräparirt wurden. Diese enthielten die Sehnen der Beuger und Strecker. Am gleichseitigen Fusse wurde an der dorsalen Seite der zweiten Zehe ein kurzer Lappen gebildet, bestehend aus Haut und Strecksehne, hierauf die Zehe im Metacarpo-Phalangealgelenk enucleirt, und das proximale Gelenksende der Grundphalanx abgetragen. Dann wurden noch die Beugesehnen der zweiten Zehe durchtrennt, während die Haut an der plantaren Seite als Ernährungsbrücke erhalten blieb. Nun wurden der Reihe nach Beugesehnen, Grundphalanx, Strecksehnen, Haut an der dorsalen Seite der zweiten Zehe mit den entsprechenden Gebilden des Daumens durch Catgut,

---

[1]) Nachtrag zum Pes calcaneus und zur Transplantation der Peroneal-sehnen. Archiv für klin. Chirurgie 1882. Bd. 27.

[2]) Ein Fall von Daumenplastik. Mittheilung des Vereins der Aerzte Steiermarks. No. 9. 1898.

beziehungsweise Seide, vereinigt. Die ruhige Lagerung der beiden Extremitäten wurde durch einen ausgedehnten Gipsverband erzielt. Der Knabe ertrug diese erzwungene Haltung sehr gut. Nach 16 Tagen wurde die plantare Ernährungsbrücke durchtrennt, die Zehe erwies sich als angeheilt. Ein Theil des Nagelgliedes der transplantirten Zehe sammt dem Nagel stiess sich nachträglich nekrotisch ab. Nach einigen Wochen waren diese Stellen überhäutet und hatte sich in dieser Zeit auch eine recht befriedigende Beweglichkeit des neugebildeten Daumens eingestellt. Eine Röntgen-Aufnahme der Hand des Knaben zeigt, dass die Grundphalanx der Zehe mit der Grundphalanx des Daumens knöchern verwachsen ist."

Der Fall, den ich nach dieser Nicoladoni'schen Methode zu behandeln Gelegenheit hatte, betrifft einen 18jährigen Schlosser, welcher sich in Kowno am 4. 10. 1899 an der rechten Hand verletzte, indem er mit den Fingern in eine Bohrmaschine kam, wodurch ihm der Zeigefinger abgerissen wurde, so dass er blos noch an einer ganz dünnen Hautbrücke hing, welche von einem Feldscheer ganz durchgeschnitten wurde. Ausserdem wurde der Mittelfinger, entsprechend seiner Grundphalanx complicirt gebrochen. Der Patient kam am folgenden Tage nach Königsberg, wo in der Poliklinik ein Defect des zweiten Endgliedes des Zeigefingers der rechten Hand constatirt wurde; in der offenen Riss-Quetschwunde lag das Köpfchen der Grundphalanx bloss; es wurde ein Stückchen von dem Gelenksende derselben abgekniffen und darüber die Haut mit einigen Nähten vernäht. Ausserdem bestand noch eine complicirte Fractur der Grund-Phalanx des rechten Mittelfingers mit Eröffnung der Streck- und Beugesehnenscheide. Die Fracturenden waren stark übereinander geschoben. Erst nachdem von beiden Fragmenten ein Stück abgekniffen wurde, liessen sich die stark übereinander verschobenen Fragmente gegenüber stellen. Es entwickelte sich zunächst eine Phlegmone von der Beugesehne des Mittelfingers ausgehend, so dass nach 10 Tagen noch eine Incision an der Vola manus nöthig wurde, worauf bald Heilung erfolgte. Erst zwei Monate später (nach 2 Monaten ambulatorischer Behandlung) waren die Wunden völlig verheilt.

Ende Januar kam nun Patient wieder, in der Absicht, den verloren gegangenen Zeigefinger in irgend einer Weise ersetzen zu lassen. Bei seiner Aufnahme waren alle Wunden fest verheilt. Nebst einem Defecte der beiden Endglieder des Zeigefingers bestand noch eine seitliche Verschiebung der Grundphalanx des Mittelfingers. Die Beweglichkeit dieses Fingers war auch wesentlich beeinträchtigt. Fig. 1 stellt den Zustand der rechten Hand dar. Nachdem der Patient durch wiederholte Vollbäder vorbereitet war, wurde am 1. II. 1900 in tiefer Narkose (Billroth'sche Mischung) die Nicoladoni'sche Plastik ausgeführt. Erst wurden die Narben an dem distalen Ende des Zeigefingerstumpfes weggeschnitten, eine kleine Hautmanschette gebildet, am Dorsum und der Vola die Streck- und Beugesehne aufgesucht, aus ihren Narben herauspräparirt und etwas vorgezogen. Der Knochen wurde durch Abkneifen mittels der Billroth'schen Knochenscheere angefrischt. Der Stumpf wurde

durch einen provisorischen Compressionsverband bedeckt, um dadurch die Blutung vollkommen zum Stillstand zu bringen. Nunmehr wurde etwas centralwärts vom Metatarso-Phalangealgelenke der zweiten Zehe des rechten Fusses ein dorsaler Schnitt gemacht, dessen Gestalt aus Fig. 2 ersichtlich ist. Nach peripherer Zurückklappung der Haut wurde die Strecksehne frei präparirt und durchschnitten, hierauf vom Dorsum aus das Metatarso-phalangealgelenk eröffnet und die Grundphalanx luxirt. Von der Grundphalanx wurde die Knorpelfläche abgetragen (um eine frische Sägefläche zu haben) und hierauf noch die Beugesehne aufgesucht und etwas centralwärts von der Gelenklinie durchgegeschnitten. Es hing somit die freigemachte Zehe

Fig. 1.

Fig. 2.

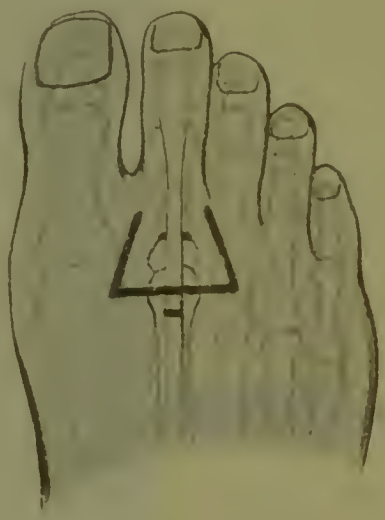

nur an einem plantaren Hautweichtheilstiele, in welchem die digitalen Gefässe verliefen. Nun wurde nach spitzwinkliger Beugung von Hüft- und Kniegelenk die Hand so auf das Dorsum des Fusses gebracht, dass sie den Fuss von oben her umklammerte und dem Fussrücken wie der Sattel dem Rücken des Pferdes auflag. Der Daumen war nach der Grosszehseite, der kleine Finger nach der Kleinzehenseite gelagert (Fig. 3).

Nunmehr wurde erst der periphere Stumpf der Zehenbeugesehne mit dem centralen Stumpf der Beugesehne des Zeigefingers vernäht und zwar durch die typische Sehnennaht, mittels zweimaligen lateralen Anschlingens beider Sehnenstümpfe. Es war dies der mühsamste Act der ganzen Operation. Hierauf wurde mittels eines kleinen elektrischen Drillbohrers die Grundphalanx des Zeigefingers und die der zweiten Zehe durchbohrt und ein starker Seiden-

faden durchgeführt; nach Knotung desselben lagen die beiden Knochen fest aneinander. Schliesslich wurde noch das centrale Ende der Strecksehne des Zeigefingers mit dem peripheren Ende der Strecksehne der zweiten Zehe vernäht und nun zum Schlusse noch die Zehenhautwunde an die des Fingers genäht. Durch einen umfangreichen Gipsverband wurden Hand und Fuss in dieser Stellung zu einander fixirt und der Patient erst nach Vollendung desselben aus der Narkose erweckt.

Der Verlauf war reactionslos. Während der ersten Nächte bekam Patient Morphin, um leichter die unbequeme Haltung zu ertragen.

Am 6. Tage wurde die plantare Ernährungsbrücke von beiden Seiten her etwas gekerbt; 2 Tage später wurde dieses Kerben noch fortgesetzt. Am

Fig. 3.

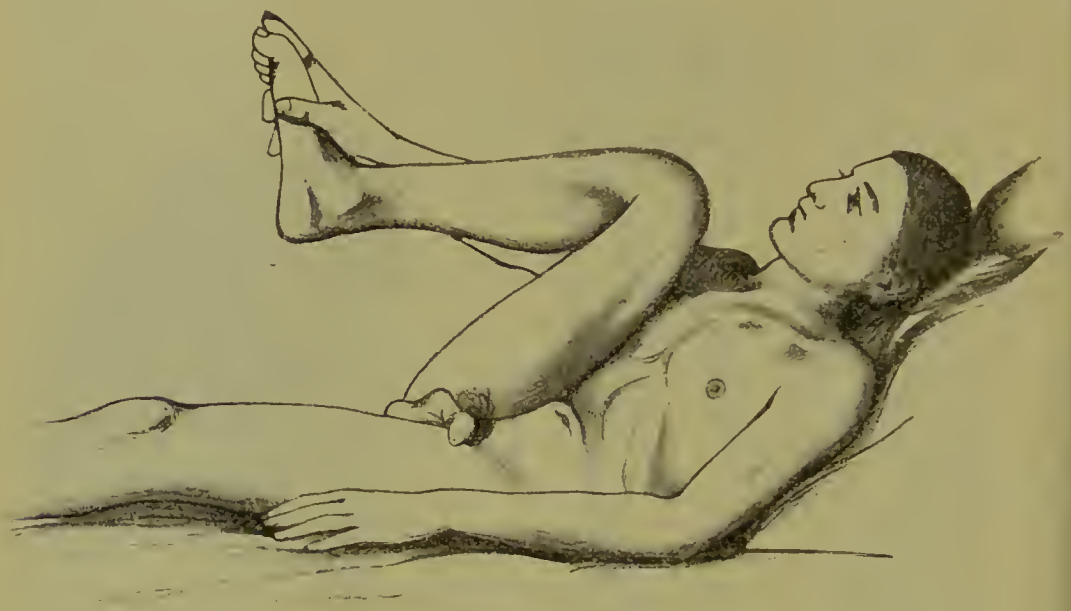

12. Tage wurde in Narkose der Ernährungsstiel vollkommen durchtrennt und der verpflanzte Finger ganz in sein neues Lager eingenäht. Der Finger war anfangs etwas blass und kühl; durch 3 seitlich vom Nagel angesetzte Blutegel kam die Circulation in Ordnung. Ich habe schon zu wiederholten Malen von dem Anlegen solcher Blutegel vorzügliche Erfolge gesehen, wo es galt eine mangelhafte Circulation wieder in Gang zu bringen, (z. B. bei der Nasenplastik), so dass ich dieses Mittel neuerdings aufs Beste empfehlen kann.

Von besonderem Interesse ist es, dass nicht das kleinste Stückchen Haut abstarb, sondern alles verpflanzte Gewebe auch erhalten blieb. Das Röntgenbild ergiebt, dass gar kein Unterschied zwischen dem Knochenschatten in der überpflanzten Zehe und den Nachbarfingern besteht [Fig. 4][1]). An der palmaren Seite entsprechend der 2. Phalanx bestand entsprechend dem Stiel

[1]) Das Bild ist $2^1/_2$ Monate nach der Transplantation aufgenommen und zeigt gegenüber dem zwei Wochen nach der Operation angefertigten eine deutlichere knöcherne Verbindung zwischen Zehen- und Finger-Phalanx.

eine fast Markstück grosse Wundfläche, welche einmal vergeblich durch eine Thiersch'sche Transplantation zu decken versucht wurde und dann unter Aetzung mittels des Lapisstiftes ausheilte.

Entsprechend dieser Stelle war auch durch längere Zeit die freiliegende Beugesehne zu sehen, die sich aber glücklicherweise nicht abstiess; nach einem

Fig. 4.

Monate war die Wunde ganz geheilt. Die Wunde am Fusse verheilte nach Abnahme der Zehe rasch und ist der Patient durch den Verlust der zweiten Zehe im Gehacte in keiner Weise geschädigt.

Was nun den verpflanzten Finger anlangt, so ist zunächst hervorzuheben, dass derselbe vollkommen gut ernährt ist, er fühlt sich nicht kühler an als die übrigen Finger; in der Haut ist auch nicht die geringste Ernährungsstörung zu merken, der Nagel ist erhalten geblieben, ja sogar gewachsen, wie dies durch einen Lapisstrich an demselben nachgewiesen werden konnte.

Die Sensibilität verhält sich folgendermaassen: Hart an der Grenze der Hautnaht, dort wo die verpflanzte Zehe beginnt, beginnt die bis dort hin normale Empfindlichkeit herabgesetzt zu

werden und zwar bedeutend an der Vola, weniger am Dorsum, Nadelstiche werden als Berührung empfunden. Zwei Cirkelspitzen werden proximalwärts von der Narbe an der Volarseite auf 3 mm Entfernung als solche empfunden, entsprechend der verpflanzten Grundphalanx auf 12, der Endphalanx auf 15 mm. An der Dorsalseite ist der Uebergang ein allmäliger. Distalwärts von der Narbe werden die 2. Spitzen auf 4 mm, entsprechend der Mittelphalanx auf 6 mm, noch peripherer auf 8 bezw. 11 mm erkannt.

Fig. 5.

Der Temperatursinn ist am Dorsum gut, an der Vola wechselnd, auch die elektrische Empfindlichkeit ist bloss etwas herabgesetzt.

Im Ganzen kann man sagen, dass die Sensibilität zwar herabgesetzt ist, aber sich entschieden gegenüber dem Zustande während der ersten Wochen nach der Operation gebessert hat; merkwürdigerWeise scheinen am Dorsum die neuen Nervenbahnen viel besser vom Centrum aus in die Peripherie eingewachsen zu sein als auf der Vola.

So vortrefflich auch das kosmetische Resultat genannt werden kann (dasselbe wird durch Fig. 5 und 6 versinnlicht), ist bisher das functionelle noch nahezu Null. Pat. bewegt den Finger im Metacarpo-

Phalangealgelenke ganz frei, passive Bewegungen können in den verpflanzten Gelenken nahezu im ganzen Umfang, schmerzlos und ohne jedwedes Reiben ausgeführt werden, doch fehlt die active Beweglichkeit. Diese Unfähigkeit zur activen Bewegung scheint mir auf 2 Ursachen zurückzuführen zu sein:

Bereits oben wurde erwähnt, dass entsprechend dem Ernährungsstiel, in der Ausdehnung etwa eines Markstückes die Sehne bloss lag, allerdings ohne sich abzustossen; jedoch nur langsam mit Granulationen, dann mit Epidermis sich überzog. Es ist mir nun sehr wahrscheinlich, dass die Sehne in der Hautnarbe fixirt ist, und könnte dieser Uebelstand wohl durch eine nachträgliche Lösung behoben werden. Es erscheint mir daher auch wünschenswerth, in einem zukünftigen Falle bei der Ablösung des Stiels ein

Fig. 6.

längeres Stückchen von der Plantarhaut mit auszuschneiden, um dann sofort genügend Haut-Material zum Decken der offenen Wunde zu haben. Ich hatte in meinem Falle etwas zu wenig, und daher kam auch an dieser Stelle die derbe Narbe zu Stande, welche wiederum die Ursache der Steifheit des Fingers zu sein scheint.

Immerhin kann Patient jetzt schon ganz gut den Finger zum Halten der Feder beim Schreiben verwenden und ist derselbe über das Resultat sehr befriedigt.

Weiter kann die Thatsache, dass die active Bewegung ganz aufgehoben ist, aus der Beobachtung anderer Sehnenverpflanzungen erklärt werden. Wiederholte nach der Methode von Nicoladoni vorgenommene Verpflanzungen von gesunden auf gelähmte Sehnen (und zwar sowohl laterale als axiale Einpflanzungen) haben uns gelehrt, dass manchmal durch Wochen und Monate hindurch jede active Bewe-

gung aufgehoben erscheint, um dann mit einem Male aufzutreten. Ich verfüge selbst über einen Fall, welcher die späte doch völlige Wiederkehr der verloren gegangenen Sehnenfunction beweist. Der Fall erscheint mir so interessant, dass ich ihn hier im Anschluss kurz mittheile. Es handelt sich um eine Ausreissung zweier Strecksehnen und Aufrollung zweier anderer, welche durch sofortige Reimplantation reactionslos einheilten und ein vortreffliches Resultat ergaben.

20jähriger Schlosser, gerieth am 7. Juli 1899 beim Bohren an einer Drehbank so unglücklich mit der linken Hand in den Bohrer, dass die Spitze desselben unter der Haut des Handrückens etwa in der Höhe des Handgelenks eindrang. Der nicht sehr schnell sich bewegende Bohrer drehte sich um seine Axe und rollte eine Reihe von Sehnen auf; erst dann gelang es dem Patienten seine Hand frei zu machen. Der Patient kam sofort in die Klinik.

Fig. 7.

Am Rücken der linken Hand befanden sich im Abstand von $1^1/_2$—3 cm drei quer verlaufende Hautwunden, von denen die eine über das Handgelenk verlaufende tief war; aus ihr heraus hingen 2 Sehnen mit einem Stück Muskelbauch und ausserdem 2 Sehnen als Schlingen. (Fig. 7.)

Die beiden herausgerissenen Sehnen wurden als der Extensor des 4. und 5. Fingers erkannt, die Exsehnen des 2. und 3. Fingers waren die als Schlingen hervorgezogenen. Blutung gering.

Es wird sofort in Narkose zur Zurücklagerung der Sehnen geschritten. Unter Blutleere wird ein langer Schnitt der ganzen Länge des Vorderarmes entlang geführt. Durch die intacte Fascie sieht man die blauschwarze Muskelwunde schimmern; es wurde nunmehr die Fascie entsprechend dieser Stelle eingeschnitten und mittels einer langen gelochten Sonde (Madelung) der abgerissene Muskelbauch in seine alte Stellung zurück-

gezogen, das Gleiche wurde mit den beiden bloss als Schlingen herausgezogenen Sehnen bezw. ihren abgerissenen Muskelbäuchen gemacht. Die 4 Muskelwunden wurden nunmehr genau genäht, darauf die lange Hautwunde exact vereinigt; es erfolgte eine reactionslose Heilung. Während der ersten 6 Wochen fehlte jegliche Function, doch besserte sich dieser Zustand so rasch, dass der Kranke im Herbst als Soldat eingestellt werden konnte. Ich verdanke der Güte des Herrn Stabsarzt Dr. Seemann die Nachricht, dass die Wiederherstellung der normalen Function eine so vollständige geworden ist, dass der Pat. wieder die volle Gebrauchskraft seiner Hand hat, „der Mann ist ein gewandter tüchtiger Turner, die Gewehrgriffe machen ihm keinerlei Schwierigkeiten".

Die wenn auch späte, so doch vollkommene Wiederkehr der Function in diesem Fall rechtfertigt die Hoffnung, dass in der verpflanzten Zehe vielleicht doch noch im Laufe der Zeit die active Bewegung sich einstellen kann, vorausgesetzt, dass die Narbe eine solche Bewegung zulässt.

Wenn das oben beschriebene Resultat von Ersatz eines verloren gegangenen Fingers durch eine Zehe vorwiegend erst einen kosmetischen Erfolg aufweist, so rechtfertigt doch der Nicoladoni'sche Fall, in welchem die active Bewegung des verpflanzten Daumens anscheinend eine bessere ist, die Ansicht, dass die Nicoladoni'sche Plastik in der That eine, wenn auch nicht häufig zur Anwendung kommende, interessante Bereicherung unserer plastischen Operationsmethoden darstellt.

Immerhin möchte ich hier noch besonders hervorheben, dass wenn auch die active Bewegung noch nicht vorhanden, Patient den Finger doch schon functionell insofern verwerthen kann, dass er ihn zum Halten der Feder sehr gut verwendet und viel besser mit dem Zeigefinger schreibt, als wenn er denselben bei anderer Federhaltung ausschaltet. Er hat die Absicht sich weiterhin als Schreiber sein Brot zu erwerben.[1])

Es wäre denkbar, dass etwa in einem Falle von besonderer Kleinheit der Zehen oder aus anderen Gründen nicht von demselben Individuum, sondern von einem anderen eine Zehe genommen werden müsste. In diesem Falle käme es sogar in Betracht einen verloren gegangenen Finger durch den eines anderen Individuums z. B. von einem der verstümmelten Person nahe stehenden Familienglieds, (Eltern oder Geschwister etc.) zu ersetzen.

[1]) Wie Dr. Abramson in Kowna Anfang Juli mir mittheilt, verwendet der Kranke den Finger bei der Arbeit und ist mit dem Resultat sehr zufrieden.

Druck von L. Schumacher in Berlin.